Quelle longueur de travail en endodontie ?

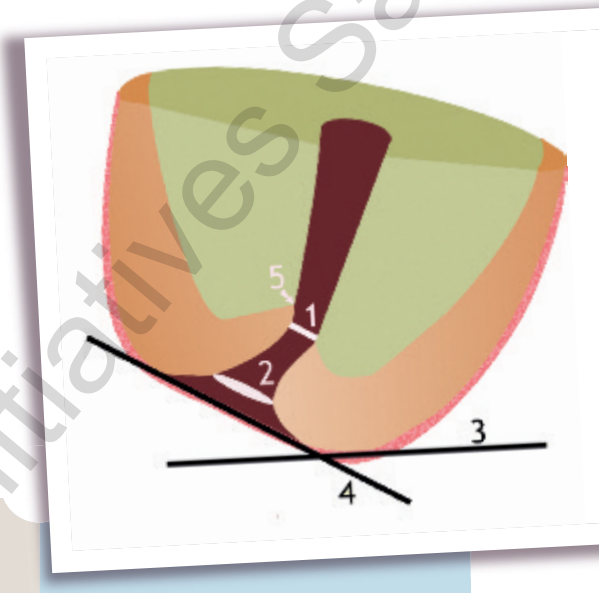

Le traitement endodontique est une succession d'étapes. De la précision de la réalisation de chacune d'elles dépend le résultat final. La détermination de la longueur du canal et le choix de la longueur de travail correspondent à une étape.
Cet article est la finalisation d'un séminaire d'enseignement du Diplôme universitaire européen d'endodontologie (DUEEC) (Université Paris Diderot) et du Master POA parcours endodontie. Sur le format d'un enseignement « classe inversée », les étudiants ont été invités à rédiger cet article par un travail collaboratif encadré **(fig. 1 et 2)**.

Samantha ELBHAR
Étudiante Master POA,
Parcours endodontie
Paris-Diderot

Maria Gabriela MONTERO
Étudiante Master POA,
Parcours endodontie
Paris-Diderot

Lana ALTHWEIB
Étudiante Master POA,
Parcours endodontie
Paris-Diderot

Brice RIERA
Étudiant Master POA,
Parcours endodontie
Étudiant DUEEC
Paris-Diderot

Ghina AL KHOURDAJI
Étudiante Master POA,
Parcours endodontie
Étudiante DUEEC
Paris-Diderot

Stéphane SIMON
PU-PH Université Paris-Diderot
Groupe hospitalier de Rouen
www.due-garanciere.fr

Le succès du traitement endodontique repose sur le respect d'une succession d'étapes opératoires. L'objectif principal de ces procédures est de remettre la dent dans un contexte biologique favorable à la santé ou à la cicatrisation osseuse.
Chacune des étapes est importante. Chaque erreur survenant dans cette chronologie aura une influence sur la diminution du taux de succès à terme, ces erreurs étant cumulatives.
Une de ces étapes consiste à établir la longueur de travail. Cette dernière est définie comme la distance en millimètres entre un repère coronaire stable et la limite apicale de la préparation.
Selon les écoles de pensée, le choix des limites apicales à prendre en compte diffère. Néanmoins, la longueur de travail doit être établie en fonction de la technique de mise en forme canalaire utilisée.
Différentes méthodes sont disponibles. Parmi elles, on retrouve l'utilisation du localisateur d'apex qui est aujourd'hui considérée comme la plus fiable et reproductible. Malgré tout, il n'est pas suffisant et ne peut se substituer de façon systématique à la radiographie qui demeure une source d'informations importante, notamment pour l'anatomie et la position de la dent.
L'objectif de cet article est de rappeler de façon synthétique l'anatomie apicale, d'exposer les différentes écoles de pensée et les choix de limite de préparation inhérents et, enfin, de décrire le fonctionnement des localisateurs d'apex pour comprendre pourquoi ils sont aussi fiables dorénavant.

© Editions CdP PO 18/Initiatives Santé

1 et 2 Pour rédiger cet article les étudiants de Master et DUEEC ont travaillé en groupe sur la base du *flipped classroom* (classe inversée).

Rappels sur l'anatomie

L'utilisation de certains termes pour désigner la région apicale doit être faite à bon escient afin de ne pas prêter à confusion. C'est pourquoi l'AAE (American Association of Endodontists), en 2003, les a ainsi définis dans son glossaire de termes endodontiques **[1, 2]** **(fig. 3)** :

• l'apex : extrémité de la racine, le point le plus éloigné du bord incisal/occlusal. On distingue l'apex anatomique ou vertex (c'est-à-dire l'extrémité radiculaire morphologique) et l'apex radiographique (celui que l'on constate en radiographie à 2 dimensions). Ces deux apex peuvent en effet différer ;

• le foramen apical (*apical foramen*) : ouverture apicale principale du canal radiculaire sur la surface radiculaire ;

• la constriction apicale (*apical constriction, minor diameter*) : section du canal radiculaire ayant le diamètre le plus étroit dans la région apicale. La distance qui la sépare du foramen apical est variable ;

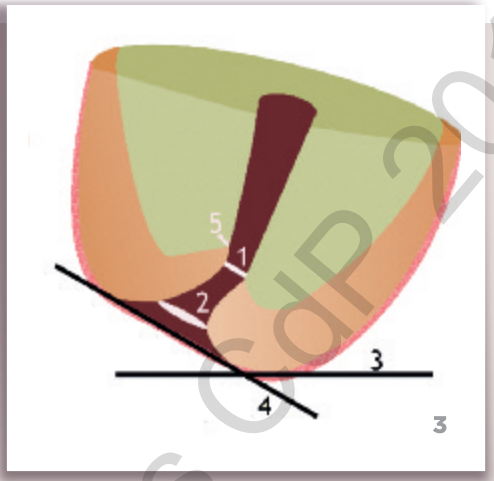

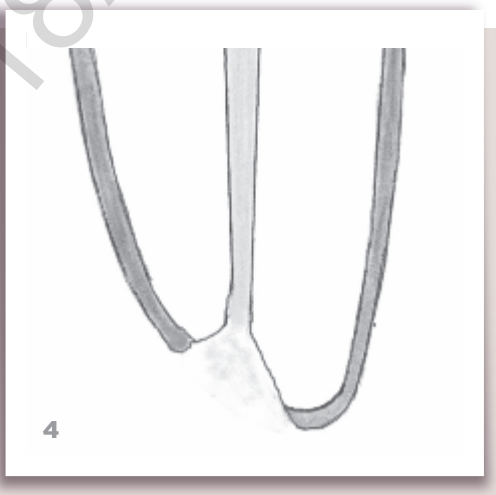

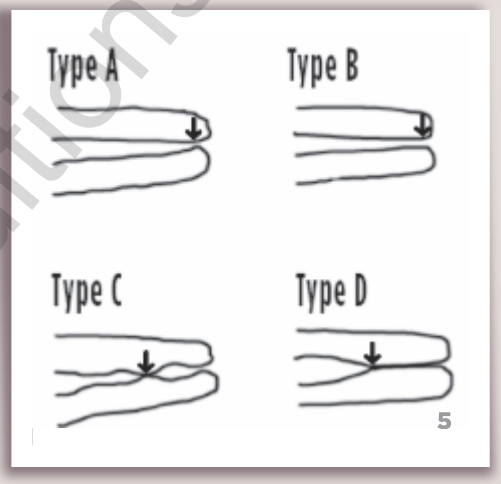

3 Les différentes zones anatomiques du tiers apical.
1 : constriction naturelle du canal ; 2 : foramen du canal ;
3 : apex radiographique ;
4 : vertex de la dent ;
5 : jonction cémento-dentinaire (d'après Simon [2]).

4 Schéma représentant le déplacement de la jonction cémento-dentinaire lors d'une lésion apicale (inspiré des coupes de Dummer *et al.* [9]). En présence d'une pathologie, la jonction cémento-dentinaire peut se retrouver en dehors du canal.

5 Classification des constrictions apicales (d'après Dummer *et al.* [9]).
Type A : constriction simple « traditionnelle ».
Type B : constriction conique.
Type C : multiconstriction.
Type D : constriction parallèle.
Un 5e type a été défini : blocage complet par dentine secondaire ou cément, représentant 6 % des cas. La flèche indique la portion la plus étroite du canal.

© Éditions CdP 2018 / Matthieu Santé

• la jonction cémento-dentinaire (*cementodentinal junction, CDJ, dentinocemental junction*) : point où la dentine et le cément se rencontrent. La distance qui la sépare du foramen apical est variable.
La zone qui nous intéresse lors d'un traitement endodontique est la limite entre l'endodonte et le parodonte. Les paquets vasculo-nerveux et fibreux desmodontaux participent à la cicatrisation après le traitement endodontique **[3]**. Il convient donc de ne pas les léser lors du traitement. Le traitement endodontique ne doit concerner que l'endodonte. Ainsi, il faut pouvoir localiser la limite entre ces deux entités. Pourtant, cette localisation varie selon les auteurs : certains la situent à la jonction cémento-dentinaire, d'autres à la constriction apicale, d'autres encore au foramen.
Plusieurs études ont été menées depuis le début du XXe siècle pour étudier à moyen grossissement des coupes longitudinales de racines afin d'en déterminer l'anatomie du tiers apical.
Les résultats de ces différents travaux montrent que :
• le centre du foramen dévie dans près de 9 cas sur 10 du centre de la racine. Cette déviation s'accentue avec l'âge des patients et semble être une conséquence de l'épaississement physiologique du cément au niveau apical **[4, 5]** ;
• l'apposition cémentaire à l'apex entraîne non seulement cette déviation mais également une augmentation du diamètre du foramen **[4]** ;
• l'épaisseur cémentaire varie selon la présence ou non d'une pathologie. En présence d'une lésion apicale, la jonction cémento-dentinaire se retrouve parfois en dehors du canal **[6]** **(fig. 4)** ;
• les jonctions cémento-dentinaires ne sont pas situées au même niveau sur les murs dentinaires d'un même canal **[4]**. Les points peuvent en effet être distants, jusqu'à 3 mm d'un mur à l'autre **[7]**. Par conséquent, la section réunissant tous ces points n'est pas constamment perpendiculaire à l'axe du canal ;
• la constriction apicale n'est que très rarement située au foramen. La distance observée entre les deux est en moyenne de 0,5 à 1 mm **[4, 8, 9]**. Selon certains auteurs **[10]**, la constriction apicale n'est pas toujours retrouvée ;
• la jonction cémento-dentinaire est très rarement localisée à la constriction apicale **[9]**. Une classification a été réalisée à partir de coupes longitudinales de dents antérieures et prémolaires **(fig. 5)** ;
• dans la majorité des cas, le foramen a une section circulaire pour les incisives **[8]** et une section ovale pour les molaires **[11]**.
Tous ces éléments sont donc à prendre en considération lors du choix de la technique à utiliser pour déterminer la longueur de travail lors d'un traitement canalaire.

Concept de longueur de travail et repères

La longueur de travail est une mesure millimétrique correspondant à la distance entre un repère coronaire stable et la limite apicale à laquelle la préparation et l'obturation du canal doivent se terminer, en respectant les structures péri-apicales **[1]**. Une erreur dans sa détermination peut conduire à une sous-obturation ou à une sur-obturation **[12]**.
Il faut garder à l'esprit que la longueur de travail (celle que l'on détermine pour préparer et obturer le canal) peut différer de la longueur réelle du canal. La longueur réelle du canal se définit comme la longueur entre l'orifice d'entrée du canal situé sur le plancher pulpaire et le foramen apical **(fig. 6)**.
Pour déterminer une longueur de travail, il est nécessaire de choisir :
• un point de repère coronaire stable à l'aide d'un stop en silicone et d'un repère fixe. Ainsi, la longueur de travail peut être vérifiée et conservée à tout moment du traitement canalaire à l'aide d'un repère facilement visible. Ce repère peut être différent pour chacun des canaux d'une même dent **[13]** ;
• une limite apicale de préparation : le choix de cette limite est le point le plus essentiel mais aussi le plus controversé, entre l'école américaine et l'école scandinave entre autres.
Selon les auteurs, les repères considérés sont :
• **la jonction cémento-dentinaire.** En 1931, Grove émet l'idée que la jonction cémento-dentinaire (JCD) représente la transition entre le tissu pulpaire

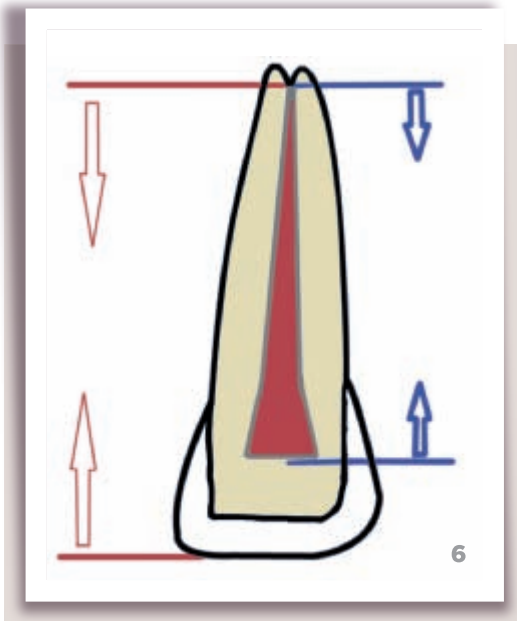

6 En bleu sont représentées les limites permettant de définir la longueur réelle du canal, de son orifice d'entrée à la sortie/au foramen. Il s'agit de repères anatomiques fiables. En rouge sont représentées les limites utilisées pour définir la longueur de travail, de son repère coronaire au repère apical, tous deux déterminés par l'opérateur.

© Éditions CdP 2018/Initiatives Santé

et le tissu parodontal [14]. Cette jonction a donc été suggérée comme point idéal pour terminer l'obturation d'un canal radiculaire ;

• la constriction apicale. En 1994, James Simon définit la constriction comme limite apicale idéale de la préparation [6] ;

• le foramen apical. Il s'agit de l'ouverture principale du canal radiculaire sur la surface radiculaire. On peut donc estimer qu'il est logique de s'arrêter à son niveau ;

• l'apex radiographique. En 1998, Dominico Ricucci émet l'idée de s'arrêter en deçà de l'extrémité radiographique (à 0,5 mm) pour éviter d'élargir ce foramen et d'entraîner des dépassements de produits toxiques ou du matériau d'obturation du canal radiculaire vers le tissu péri-apical [15].

Détermination radiographique de la longueur de travail

La méthode radiographique pour déterminer la longueur de travail est considérée comme la technique traditionnelle [16]. Le principe repose sur l'utilisation d'une radiographie préopératoire rétro-alvéolaire prise avec la technique des plans parallèles. L'estimation de la longueur de travail se fait en prenant l'apex radiographique comme limite apicale et le repère coronaire comme limite coronaire.

Afin de confirmer la mesure précise de la longueur de travail, une lime est introduite selon la longueur estimée. Sur l'image radiographique, on cherche à matérialiser un alignement entre la position de bout de la lime et l'apex radiographique.

Comme il s'agit d'une image bidimensionnelle d'une structure volumique, les images radiographiques comportent un handicap intrinsèque. En effet, elles sont à l'origine de déformations et de superpositions, notamment de structures anatomiques voisines. De plus, les éventuelles courbures canalaires vestibulaires et linguales ne sont pas décelables.

Il s'agit donc d'une technique fortement opérateur-dépendante, aussi bien dans les critères d'exposition que dans l'interprétation.

La radiographie numérique présente un certain nombre d'avantages par rapport aux clichés argentiques [17, 18]. Outre la rapidité d'acquisition et la diminution de l'exposition des patients aux rayons, l'interprétation semble facilitée par les outils permettant la modification de la couleur, du contraste ou encore de l'agrandissement de l'image.

Bien qu'utiles, ces outils sont finalement peu utilisés mais peuvent surtout induire le praticien en erreur. Ils doivent donc être utilisés avec beaucoup de précautions.

Une image reste une image. Et quels que soient sa qualité et son mode d'acquisition, son interprétation présente des limites. Il a ainsi pu être démontré qu'un opérateur surévaluait la distance entre la pointe de l'instrument et le foramen apical lorsque l'instrument paraissait être à distance du foramen sur la radiographie et qu'il sous-évaluait cette même distance lorsque l'instrument paraissait trop long.

En conclusion, lorsque l'instrument paraît trop court, il est en réalité proche du foramen apical et, lorsqu'il paraît trop long, il est en fait plus long encore [19] (fig. 7).

L'image radiographique ne suffit donc pas à elle seule.

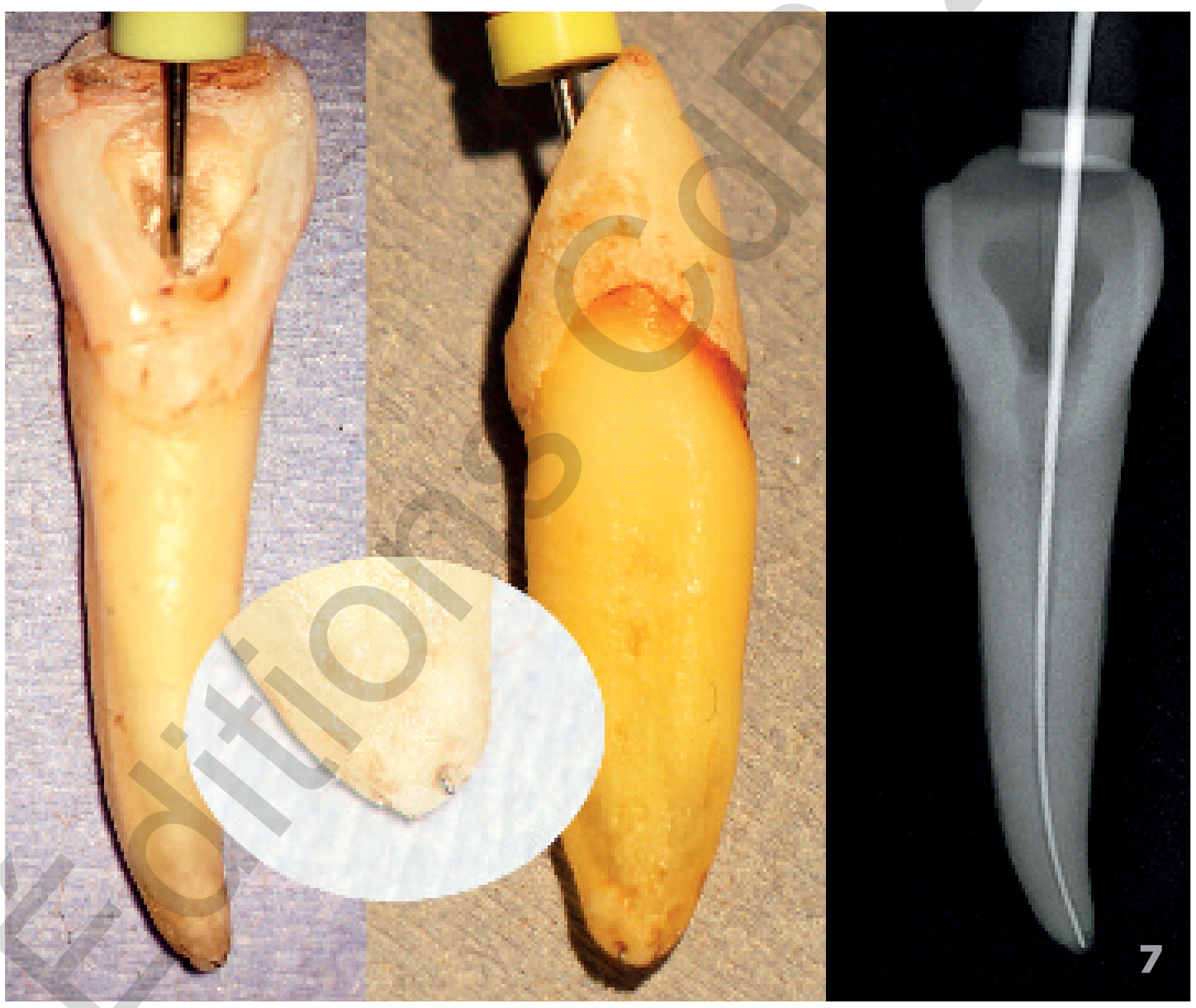

7 Photographie et radiographie d'une incisive maxillaire avec une lime K au-delà du foramen. Sur la radiographie pourtant, la lime semble se projeter à l'apex de la dent.

Détermination électronique de la longueur de travail

Les localisateurs d'apex électroniques sont dorénavant considérés comme les dispositifs les plus précis et fiables pour déterminer la longueur de travail en endodontie [20, 21].

En 1918, Custer [22] a été le premier à introduire une méthode électrique pour localiser le foramen apical. En 1942, ce concept a été repris par Suzuki [23] qui a observé qu'une résistance électrique d'une valeur constante de 6,5 kΩ existait entre un instrument endodontique placé dans le canal et une

© Éditions CdP 2018/Initiatives Santé

électrode placée sur la muqueuse buccale. Cette méthode sera utilisée pour mesurer la longueur de travail grâce à un localisateur d'apex développé par Sunada **[24]**.
Depuis cette découverte, plusieurs générations de localisateurs d'apex ont été développées, toujours dans le but d'améliorer les performances de mesure. La plupart des localisateurs présents sur le marché indiquent de manière fiable la constriction apicale. Le Root ZX® (Morita) indique quant à lui le foramen ou la constriction apicale.

Procédure clinique

Une fois le localisateur d'apex activé, l'électrode labiale est mise sur la commissure des lèvres, l'autre électrode étant connectée à l'instrument qui sera introduit dans le canal.
Un signal sonore associé à une valeur mesurée de « 0 » informe le praticien que la pointe de l'instrument est placée au niveau de la constriction apicale du canal.
Une fois cette limite atteinte, l'instrument est légèrement poussé au-delà de la mesure, le localisateur indiquant alors un dépassement. Cette manipulation doit être réitérée au moins 2 fois pour vérifier la reproductibilité, la stabilité et la précision de la mesure. La même valeur obtenue initialement doit s'afficher à nouveau au même niveau.
L'affichage gradué n'est pas proportionnel à la réalité clinique. Le seul signal exploitable est celui qui indique le franchissement de la constriction apicale **[3]**.
Seuls les localisateurs Morita font exception. En effet, ils semblent être les seuls dispositifs capables de repérer à la fois la constriction et le foramen.
Lorsque la lime est positionnée à la constriction, l'écran indique « 0,5 ». Lorsqu'elle est positionnée au foramen, l'écran indique « 0 » **(fig. 8)**.
C'est parce que cet appareil est capable de distinguer ces deux structures qu'il est considéré comme le plus fiable par nombre de praticiens. Il faut toutefois noter que cette distinction est avancée par le constructeur sans jamais avoir été clairement validée.
En prenant un repère coronaire stable, le stop en silicone est ajusté à cette longueur qui est ensuite mesurée en utilisant une réglette millimétrée. En cas de doute, il est conseillé de réaliser une radiographie lime en place pour confirmer cette mesure.
Afin d'éviter les erreurs de mesure, principalement dues à des dérivations du courant électrique, les localisateurs électroniques d'apex doivent être utilisés selon un protocole rigoureux.
Il faudra donc **[3]** :
• éviter toute contamination salivaire en utilisant un champ opératoire ;
• vider la cavité d'accès de toute solution d'irrigation pour éviter la communication entre les canaux ;

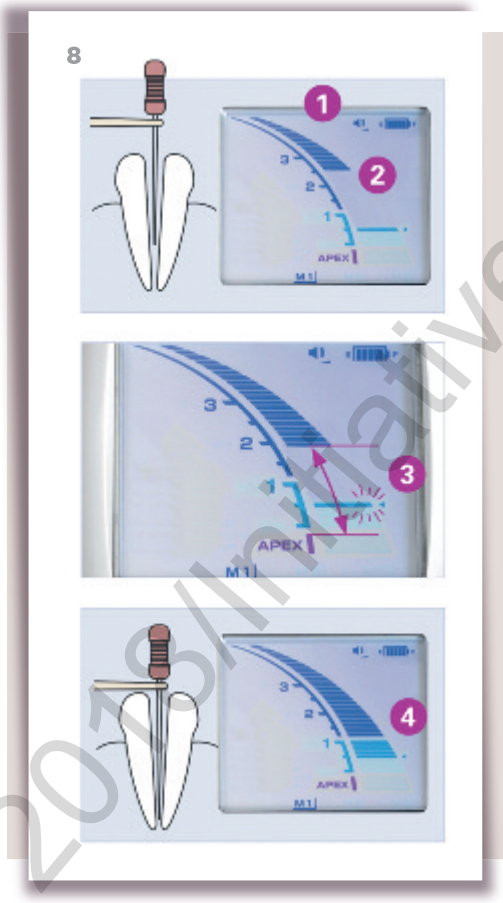

8 Exemple de captures d'écran obtenues sur le localisateur Root ZX II (Morita) lors de l'insertion d'une lime (brochure Root ZX II).

• éviter tout contact entre la lime et une restauration métallique (idéalement en éliminant les restaurations métalliques de la dent traitée) ;
• utiliser une lime ajustée au diamètre canalaire dans le tiers apical (la lime doit rentrer en force dans le canal).
Dans les cas de retraitement, le canal doit être entièrement désobturé et perméabilisé jusqu'au foramen avant de chercher à déterminer la longueur de travail avec un appareil électronique.
La mesure doit être réalisée après exploration canalaire, avec des limes adaptées au diamètre canalaire, dans un environnement caméral sec.
En cas de courbure canalaire prononcée, il est nécessaire de vérifier, avant préparation apicale finale, la mesure de la longueur de travail. En effet, la préparation des deux tiers coronaires peut engendrer un redressement de la courbure du canal. Or, la distance entre 2 points est plus courte selon une droite que selon une courbe **[3]**.
Les cônes en papier absorbant, lors du séchage canalaire, représentent la dernière vérification de la longueur de travail avant l'obturation. Leur extrémité doit être sèche, indemne de tout saignement ou exsudat.

© Editions CdP 2018/Initiatives Santé

Les avantages de l'utilisation du localisateur d'apex sont :
• la précision ;
• la rapidité ;
• l'objectivité ;
• l'accélération de la durée du traitement ;
• la diminution de l'irradiation.
Son inconvénient principal est l'absence d'information morphologique.
Une combinaison des techniques radiographiques et électroniques est donc nécessaire.

Conclusion

La longueur de travail est donc une distance déterminée en amont de la préparation canalaire, comprise entre la partie la plus coronaire de la dent et un point choisi dans la partie apicale du canal radiculaire. La bonne détermination puis le maintien de cette longueur au cours des étapes du traitement radiculaire (instrumentation-irrigation, séchage, obturation) permettront la désinfection du système endodontique tout en respectant les structures apicales et péri-apicales (évitant sur-instrumentation, dépassement de cône de papier et de gutta-percha, minimisant l'extrusion de débris-bactéries-toxines et de solution d'irrigation).
Il est fortement conseillé de vérifier, voire de déterminer à nouveau cette longueur de travail avant la préparation du tiers apical canalaire.
Pour ce faire, la combinaison de la détermination radiographique et de la détermination électronique est recommandée afin d'appréhender l'anatomie canalaire et apicale dans les meilleures conditions. ●

Bibliographie

[1] **American Association of Endodontists.** Glossary of Endodontic Terms [Internet]. 2003 [cited 2017 Jun 28]. Available from: http://dev.aae.org/glossary/

[2] **Simon S.** Endodontie. Rueil-Malmaison : Éditions CdP; 2008.

[3] **Georgelin-Gurgel M, Vallaeys K, Basso A, Diemer F.** Le localisateur d'apex. Utilisation clinique. Clinic 2008;29:115-119.

[4] **Kuttler Y.** Microscopic investigation of root apexes. J Am Dent Assoc 1955;50:544-552.

[5] **Burch JG, Hulen S.** The relationship of the apical foramen to the anatomic apex of the tooth root. Oral Surg Oral Med Oral Pathol 1972;34:262-268.

[6] **Simon JH.** The apex: how critical is it? Gen Dent 1994; 42:330-334.

[7] **Langeland K.** Pulp histology and physiology. In: Cohen Pathways of the pulp. Elsevier, 1976:203-290.

[8] **Chapman CE.** A microscopic study of the apical region of human anterior teeth. Int Endod J 1969;3:52-58.

[9] **Dummer PMH, McGinn JH, Rees DG.** The position and topography of the apical canal constriction and apical foramen. Int Endod J 1984;17:192-198.

[10] **Wu MK, Wesselink PR, Walton RE.** Apical terminus location of root canal treatment procedures. Oral Surg Oral Med Oral Pathol Oral Radiol Endod 2000; 89: 99-103.

[11] **Marroquin B, Elsayed M, Willershausenzonnchen B.** Morphology of the physiological foramen. I. Maxillary and mandibular molars. J Endod 2004;30:321-328.

[12] **Peters O.** Current challenges and concepts in the preparation of root canal systems: a review. J Endod 2004;30:559-567.

[13] **Dahan S.** Détermination de la longueur de travail. Inf Dent 2006;42.

[14] **Grove CJ.** The value of the dentinocemental junction in pulp canal surgery. J Dent Res 1931; 11:466-468.

[15] **Ricucci D.** Apical limit of root canal instrumentation and obturation, part 1. Literature review. Int Endod J 1998;31:384-393.

[16] **Kazzi D, Horner K, Qualtrough AC, Martinez-Beneyto Y, Rushton VE.** A comparative study of three periapical radiographic techniques for endodontic working length estimation. Int Endod J 2007;40:526-531.

[17] **Parissis N, Kondylidou-Sidira A, Tsirlis A, Patias P.** Conventional radiographs *vs*. digitized radiographs: image quality assessment. Dentomaxillofacial Radiol 2005; 34:353-356.

[18] **Nair MK, Nair UP.** Digital and advanced imaging in endodontics: a review. J Endod 2007;33:1-6.

[19] **Williams CB, Joyce AP, Roberts S.** A comparison between *in vivo* radiographic working length determination and measurement after extraction. J Endod 20061;32:624-627.

[20] **Cianconi L, Angotti V, Felici R, Conte G, Mancini M.** Accuracy of three electronic apex locators compared with digital radiography: an ex vivo study. J Endod 2010;36:2003-2007.

[21] **Vieyra JP, Acosta J.** Comparison of working length determination with radiographs and four electronic apex locators: Comparison of working length determination. Int Endod J 2011;44:510-518.

[22] **Custer LE.** Exact methods of locating the apical foramen. J Natl Dent Assoc 1918;5:815-819.

[23] **Suzuki K.** Experimental study on iontophoresis. J Jap Stomatol 1942;16:411.

[24] **Sunada I.** New method for measuring the length of the root canal. J Dent Res 1962;41:375-387.

© Éditions CdP 2018/Info Dents Santé